

## Ovariectomía por el flanco en una gata



**Dr. Rubén M. Gatti M.V.**

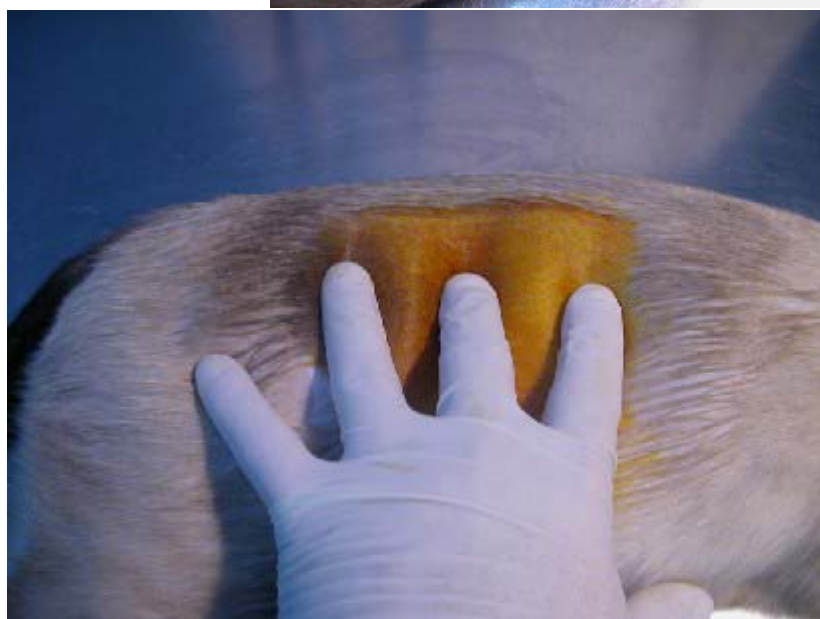
Buenos Aires- Argentina

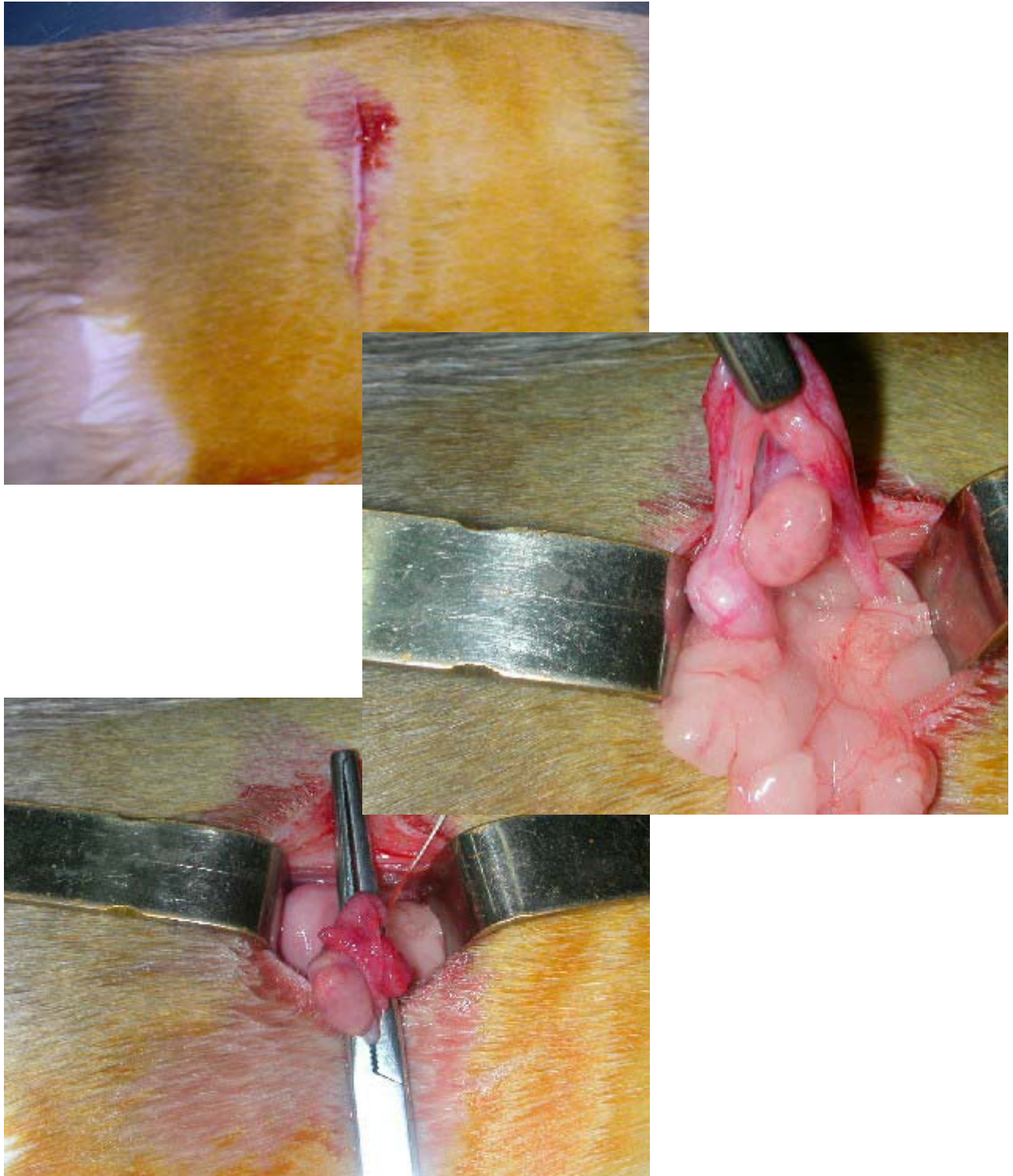
[www.aamefe.org](http://www.aamefe.org)

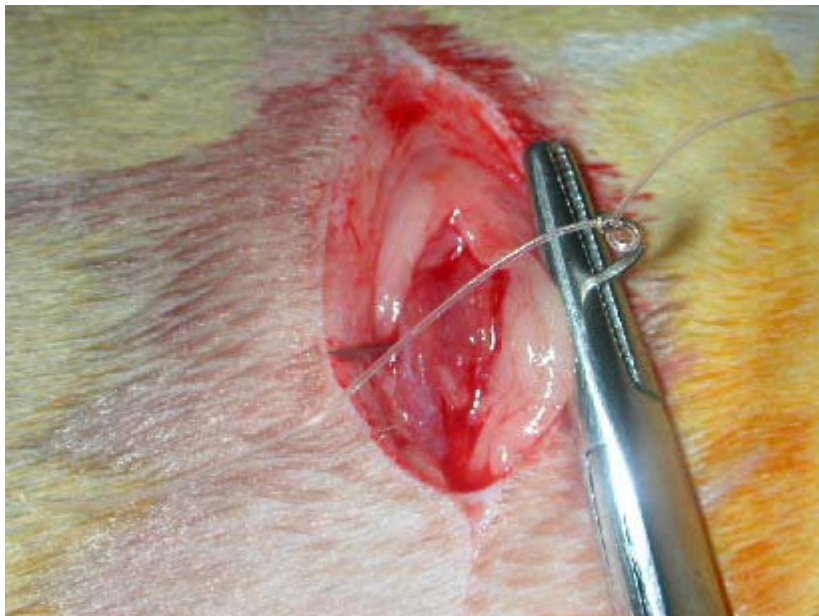
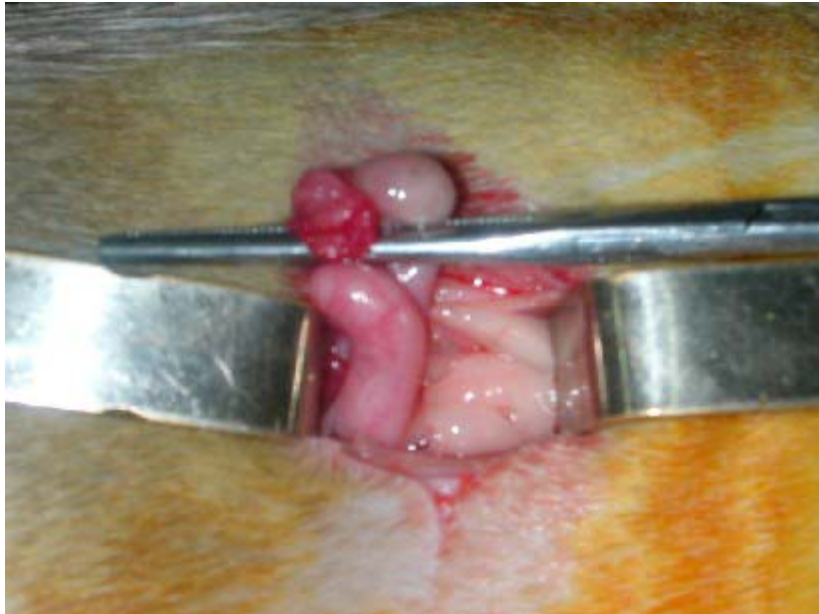
[rgatti@movicombs.com.ar](mailto:rgatti@movicombs.com.ar)

Mando la secuencia en fotos de una Ovariectomía por el flanco en una gata, que es la práctica habitual para las castraciones en nuestra clínica y también en nuestro país.

Cuando hacemos la ovariohisterectomía (por piómetras o endometritis) generalmente lo hacemos por ventral por línea media.







Recibido el  
15/11/2005 en las  
Listas de Intercambio  
Profesional de  
Veterinaria.org L\_VET,  
concretamente en el  
mensaje [VET - 9997]  
*consulta técnica*  
*ovariohisterectomía*  
*paracostal.. Nº de*  
*referencia*  
060609\_REDVET.

Publicado en  
[Revista Electrónica](#)  
[de Veterinaria](#)  
[REDVET®](#), ISSN  
1695-7504 el  
01/05/06.

[Veterinaria.org®](#) -  
[Comunidad Virtual](#)  
[Veterinaria.org®](#) -  
Veterinaria  
Organización S.L.®

Se autoriza la  
difusión y reenvío de  
esta publicación  
electrónica en su  
totalidad o  
parcialmente,  
siempre que se cite  
la fuente, enlace con  
Veterinaria.org -  
<http://www.veterinaria.org/> y [REDVET®](#)  
<http://www.veterinaria.org/revistas/redvet>  
y se cumplan los  
requisitos indicados  
en [Copyright](#) 1996 -  
2006