



Dra. Déborah César

MEDICO VETERINARIO

PATOLOGIA

Nº Ficha.....**121/08**.....

Dra. **Silvana Fernández**.....

Veterinaria: **Veterinaria de Oeste**.....

Dirección Tel ...**318 16 17**.....

Correo electrónico: **guillerodriguez20@hotmail.com**.....

Nombre Propietario: **Sr. Saldaña**.....

Especie.....**Canino**..... Raza....**Ovejero alemán**..... Edad.. ..**4 años**

Sexo.....**Macho**..... Nombre.....**Bronco**.....

Historia Clínica:

Historial de corticoides, cefalexina. Furunculosis generalizada en 4 patas. Piodermia nasal.

Material remitido:

Biopsia de piel de MAD y zona escapular

Fecha toma de muestra: **2/12/08**

Fecha recibida la muestra: **05/12/08**

Nombre del responsable que remite la muestra: **Dra. Silvana Fernández**

Descripción macroscópica:

Se reciben 2 biopsias de piel. Una de color blanquecino y la otra de color negruzco.

cel.: **099 617114**
dcb.patologia@gmail.com
montevideo - uruguay



Dra. Déborah César

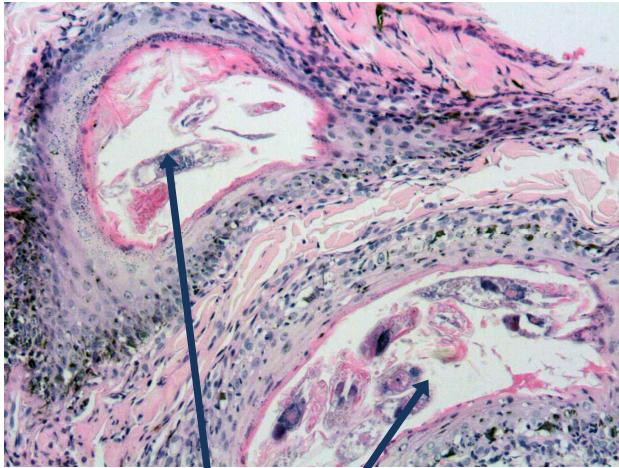
MEDICO VETERINARIO

PATOLOGIA

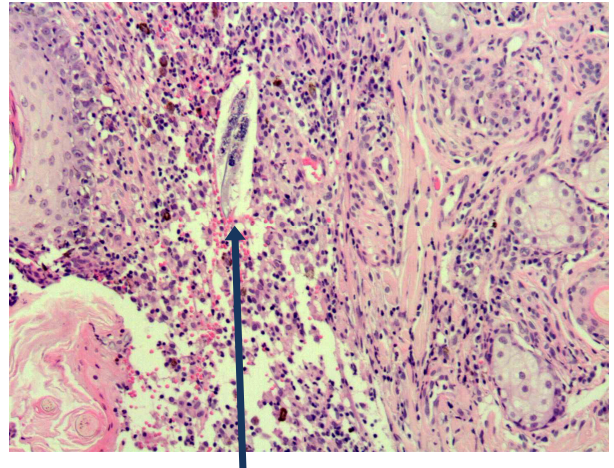
Descripción histológica:

Lamina N° 1: Biopsia de piel (color negruzco)

A la histopatología se observa a nivel de epidermis una leve a moderada hiperqueratosis paraqueratótica con una moderada hiperplasia de la capa escamosa de la epidermis. En dermis a nivel de los folículos pilosos se observa la presencia de restos de formas parasitarias (posiblemente Demódex sp) . Algunos de esos folículos han roto su pared lo que produce la formación de un exudado inflamatorio a predominio de células mononucleares (plasmocitos y linfocitos) y menor número de polimorfonucleares. En alguna zona se observa que también en ese exudado han quedado atrapados parte de los restos de parásito.



Folículos con restos de parásitos



Resto de parásito con respuesta de exudado inflamatorio

Lamina N° 2: Biopsia de piel (Color blanquecino)

A la histopatología se observa a nivel de epidermis una leve hiperqueratosis ortoqueratótica con un leve edema a nivel de superficial de dermis,.

Diagnóstico: Dermatitis crónica piogranulomatosa probablemente debida a Demodex.

cel.: 099 617114
dcb.patologia@gmail.com
montevideo - uruguay



Dra. Déborah César

MEDICO VETERINARIO
PATOLOGIA

Observaciones:

Las lesiones encontradas en la lamina N° 1, corresponden a un cuadro inflamatorio crónico con respuesta piogranulomatosa de tipo cuerpo extraño por la rotura de los folículos pilosos cuyo contenido y los parásitos en si actúan como cuerpo extraño.

Fecha: 16/12/08

Dra. Déborah César