

**INFORME 47**

**RETINOGRAFÍA Y ANGIOGRAFÍA FLUORESCÉINICA DEL FONDO DE OJO**

**- 2<sup>da</sup> PARTE -**

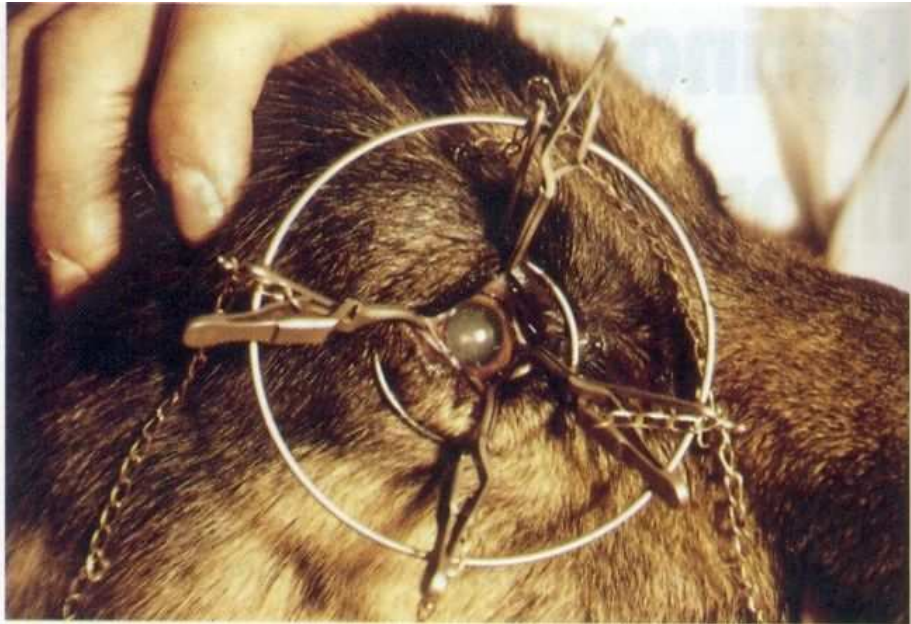
Todos los exámenes, incluso la angiografía fluorescénica, se practican en un animal despierto.

La aquinesia del globo se obtiene gracias a un sujetador oftálmico compuesto de cuatro pinzas mosquito de tamaño pequeño, prolongadas por una pequeña cadena.

El sujetador oftálmico propiamente dicho está constituido por dos círculos concéntricos superpuestos en dos planos paralelos, reunidos entre ellos por cuatro barras de fijación. El círculo superior lleva cuatro ganchos diametralmente opuestos dos a dos.

Las pinzas mosquito fijan los cuatro músculos derechos o la conjuntiva, detrás del limbo.

Cuando las cadenitas son fijadas a los ganchos, el sujetador queda bloqueado contra la cabeza y el globo queda también inmovilizado. Este dispositivo tiene la ventaja de atraer en forma uniforme el limbo y evitar el astigmatismo.



*Sujetador oftálmico colocado. Las cadenitas fijadas en los ganchos del sujetador oftálmico retienen este último contra el contorno del párpado y aseguran la aquinesia del globo ocular.*

El perro se acuesta sobre el costado opuesto al ojo a examinar; un asistente inmoviliza los cuatro miembros, otro asistente sostiene la cabeza de la siguiente forma: una mano mantiene cerrado el hocico, la otra bloquea la nuca.

La contención del gato, debido a su indocilidad, exige anestesia general por inyección intramuscular de ketamina, a razón de 15 a 20 mg/kg. Al contrario de la anestesia general del perro, la del gato sólo presenta ventajas: aquinesia del globo que no se mueve en la órbita, y midriasis que facilita el examen.

La fluoresceína se utiliza actualmente en solución acuosa al 20%. La dosis, de 0,1 a 0,2 ml/kg, se inyecta rápidamente en la vena safena.

Generalmente la inyección no produce reacciones. En algunos pacientes, sin embargo, provoca náuseas; de modo que es preferible practicar el examen con el animal en ayunas.



La toma de clichés se realiza de la siguiente manera:

- Un cliché a continuación de la inyección de fluoresceína, aún antes de que ésta llegue al ojo; este cliché debe ser totalmente negro mostrando la perfecta complementación de los filtros;
- Un cliché en cuanto aparece la fluorescencia, seguido por una decena más a ritmo rápido, hasta el tiempo venoso; a partir de este último, se registran cuatro o cinco clichés en 2 a 3 min.

La secuencia fotográfica comprende entonces de 15 a 20 clichés, identificado cada uno por una inscripción cronométrica a partir de la inyección de fluoresceína.

El campo de observación del retinógrafo es variable, de 20° a 60° según el tipo de aparato. La orientación del retinógrafo para la observación de la casi totalidad del fondo de ojo es necesaria cuando el ángulo de observación es débil; no es indispensable para un ángulo de 60°.

El *revelado fotográfico* es seguido por una tirada sobre papel. Esta manipulación es larga y fastidiosa. Diferentes técnicas se esfuerzan por reducir los inconvenientes; la más perfecta pero también la más costosa es la angiografía numerada.

### **INTERPRETACIÓN DE LOS CLICHÉS**

La interpretación de los clichés exige del operador un conocimiento perfecto de la anatomía del fondo de ojo, así como un análisis razonado de cada cliché en función de la intensidad de la fluorescencia y del tiempo transcurrido desde la inyección. En particular, hay que tener en cuenta la existencia de dos pantallas:

- Una pantalla retiniana, dado que el epitelio pigmentado sólo interesa a la parte inferior del fondo de ojo pues no tiene pigmento con respecto al tapiz coroidal;
- Una pantalla coroidal, -el tapiz-, situado en la región superior entre la coriocapilar y la capa de grandes vasos.

El angiograma fluorescénico normal del perro comprende cinco estadios.

#### ***Tiempo de latencia***

Es el momento entre la inyección y la aparición de la fluorescencia coroidal. Le cliché es totalmente negro. Este tiempo varía de 4 a 6 segundos.

#### ***Tiempo coroidal***

Corresponde a la aparición de la fluorescencia coroidal en la zona del tapiz. Debido a la ausencia de la arteria central de la retina, este tiempo es muy breve.



*Tiempo coroidal (a comienzos de la angiografía). La fluorescencia aparece en la coroides. Sólo es visible en relación al tapiz, porque en otra parte queda oculta por el epitelio pigmentado de la retina.*

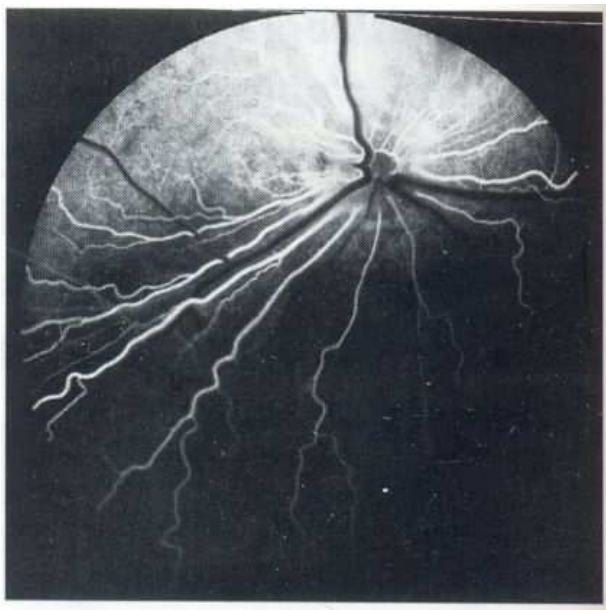
Una fracción de segundo a un segundo después de su aparición, es seguido por el tiempo retiniano. Las arterias de la retina proceden de las arterias ciliares posteriores cortas que irrigan a la vez la coroides y la retina.

La fluorescencia coroidal, perceptible en la zona del tapiz, tiene un aspecto uniformemente blanquizco.

A veces, sin embargo, algunas zonas tardan en volverse fluorescentes. Se considera como normal una coroides uniformemente fluorescente antes de terminar el tiempo retiniano arterio-venoso.

### ***Tiempo arterial retiniano***

Comienza casi al mismo tiempo que el tiempo coroidal y se manifiesta por la fluorescencia de 7 u 8 arterias retinianas. En este estadio, la zona del tapiz es uniformemente fluorescente. En la parte inferior, fuera del tapiz, sólo las arterias son fluorescentes y, por eso mismo, bien visibles, pues la fluorescencia coroidal está oculta por el epitelio pigmentado. Este tiempo dura de 2 a 3 segundos.

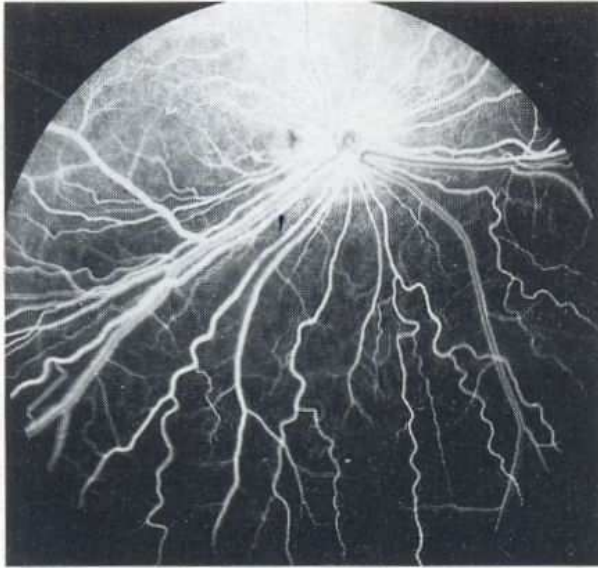


*Tiempo arterial retiniano. La fluoresceína impregna más nítidamente la coroides en la zona del tapiz. Las arterias son fluorescentes. Las venas son negras. Los espacios entre las arterias, en el tapiz oscuro, son negros.*

### ***Tiempo retiniano arterio-venoso o tiempo capilar retiniano***

Se caracteriza por dos fenómenos:

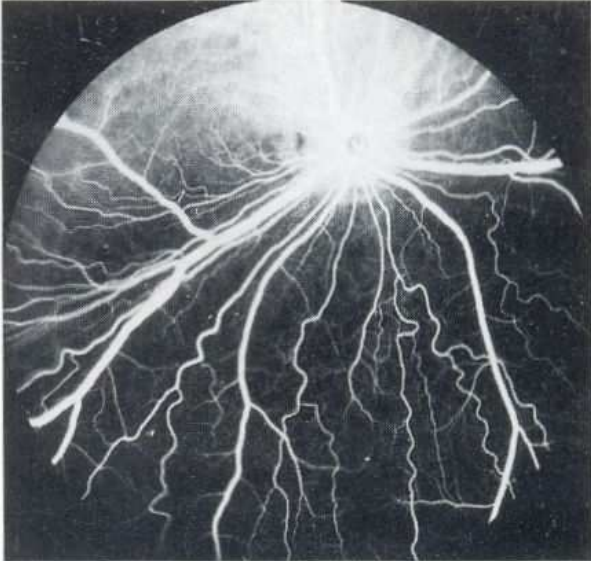
- En la zona inferior, fuera del tapiz, los espacios entre los grandes vasos, que eran negros en el tiempo anterior, se vuelven fluorescentes;
- Las venas se vuelven fluorescentes en forma laminar, únicamente en su parte periférica, dado que el centro queda negro; este tiempo dura de 3 a 4 segundos.



*Tiempo retiniano arterio-venoso, o tiempo capilar. La parte superior, en relación al tapiz claro, está uniformemente impregnada. Las arterias retinianas son fluorescentes. Las venas retinianas presentan una corriente laminar, es decir fluorescente en la periferia y oscuras en el centro. Los espacios intravasculares, fluorescentes, dibujan la red capilar.*

### ***Tiempo venoso***

Mientras persiste la fluorescencia del tapete coroidal, la fluorescencia capilar se atenúa, los espacios entre los grandes vasos se tornan negros; las venas, por el contrario, se vuelven fluorescentes en toda su dimensión.



*Tiempo venoso retiniano. Los espacios intravasculares tienden a aclararse. La corriente venosa laminar desapareció y dio lugar a una fluorescencia completa del trayecto venoso.*

A lo largo de todo este examen, la fluorescencia de la papila es particular: negra al comienzo de la angiografía, la papila presenta una fluorescencia difusa en el tiempo capilar. Sin embargo, el centro queda negro o, en todo caso, más oscuro que la periferia.