

## Servicio de Histopatología en Pequeños Animales

Santiago Kujman – Médico Veterinario  
Especializado en Diagnóstico Anatomohistopatológico Veterinario

<b>Tutor/a:</b> Mercedes Elordieta	<b>MV.</b> Caselli - Iparraguirre
<b>Paciente:</b> Copito <b>Sexo:</b> Macho	<b>Protocolo N°:</b> 11173
<b>Especie:</b> Felina <b>Edad:</b> 6 años	<b>Fecha de recepción:</b> 02/09/11
<b>Raza:</b> Indefinida	<b>Fecha actual:</b> 12/09/11

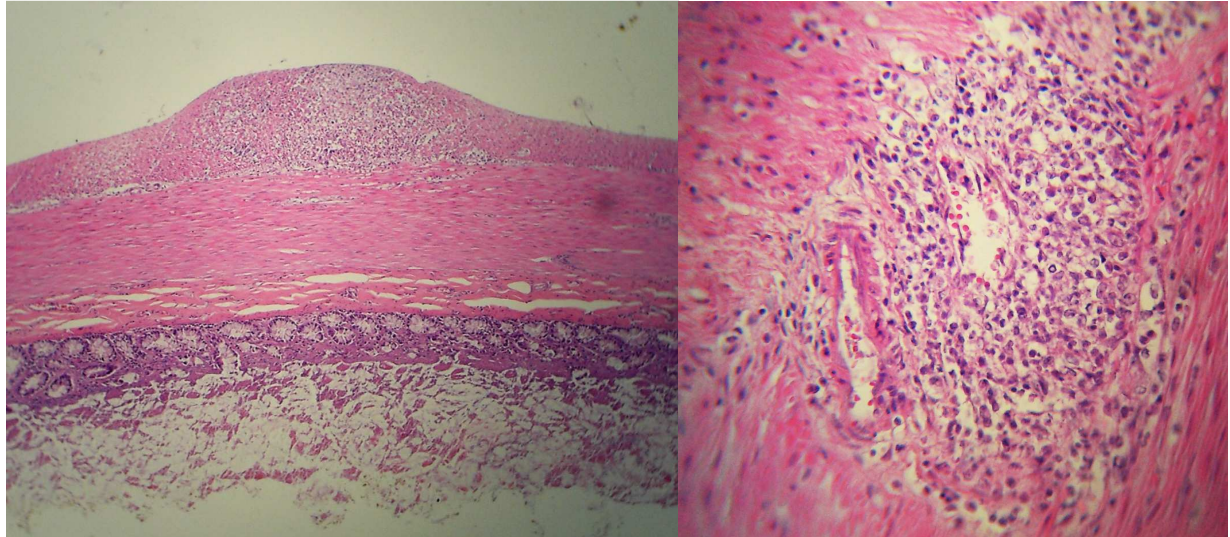
### Anamnesis / Descripción macroscópica / Material remitido

Se reciben muestras:

**PÁNCREAS:** Sin lesiones aparentes.  
**CORAZÓN:** Epicardio con nódulos blanquecinos de 1 mm. Al corte se observan restos de fibrina en ventrículos.  
**PULMÓN:** Trozo de 5 x 5 x 2 cm, de consistencia esponjosa y color pardo oscuro.  
**RIÑÓN:** Tamaño 4,5 x 2,5 x 2,5 cm, superficie con depresiones y con una placa blanquecina transparente de fibrina de 1cm que se desprende fácilmente. A la sección, corteza renal color ocre heterogéneo y de distribución irregular.  
**INTESTINO:** Trozo de 7 cm con nódulos multifocales blanquecinos de 1mm en serosa.  
**HÍGADO:** Trozo de 4 x 4 x 2 cm, de color pardo.  
**VEJIGA:** Trozo de 1,5 x 1 x 0,2 cm, de color blanquecino, sin lesiones aparentes.

### Descripción microscópica

**PÁNCREAS:** Estructura conservada.  
**CORAZÓN:** Infiltrado piogranulomatoso multifocal en epicardio con disposición perivascular ocasional.  
**PULMÓN:** Parénquima congestivo.  
**RIÑÓN:** Infiltrado piogranulomatoso fibrinoso intersticial a difuso, principalmente afectando corteza, aunque también médula, con disposición perivascular, necrosis fibrinoide y trombos de fibrina.  
**INTESTINO:** Abundantes focos piogranulomatosos sobre la serosa y afectando a ambas musculares, a menudo rodeando vasos sanguíneos, los cuales muestran necrosis fibrinoide.  
**HÍGADO:** Focos de necrosis portal, con infiltrado mononuclear vascular y perivascular.  
**VEJIGA:** Focos con infiltrado piogranulomatoso en serosa.



### Diagnóstico

PÁNCREAS: **NORMAL.**  
CORAZÓN: **EPICARDITIS PIOGRANULOMATOSA MULTIFOCAL CON PERIVASCULITIS.**  
PULMÓN: **CONGESTIÓN.**  
RIÑÓN: **NEFRITIS PIOGRANULOMATOSA, INTERSTICIAL Y DIFUSA, CON VASCULITIS Y PERIVASCULITIS.**  
INTESTINO: **POLISEROSITIS PIOGRANULOMATOSA MULTIFOCAL CON VASCULITIS Y PERIVASCULITIS.**  
HÍGADO: **HEPATITIS PORTAL MULTIFOCAL MODERADA CON NECROSIS, VASCULITIS Y PERIVASCULITIS.**  
VEJIGA: **POLISEROSITIS PIOGRANULOMATOSA MULTIFOCAL.**

### Comentarios

**Los hallazgos macro y microscópicos son compatibles con**

***PERITONITIS INFECCIOSA FELINA***

Santiago Kujman  
Médico Veterinario  
MP 11169