Dra. Marta León
Technical Manager
Animales de Compañía
Merial Laboratorios

Eficacia de la aplicación tópica de ácidos grasos esenciales y aceites esenciales sobre diferentes signos cutáneos en perros y gatos

Estudio multicéntrico y casos clínicos

Información técnica facilitada por Merial

En dermatología veterinaria, el papel de los productos para el cuidado de la piel se clasifica en tres categorías: tratamiento dermatológico, cuidado de la piel teniendo en cuenta el aspecto de la misma y dermocosmética. Los productos dermocosméticos veterinarios van emergiendo poco a poco de manera que algunos productos tópicos están actualmente disponibles en el mercado veterinario, no sólo por sus propiedades cosméticas, sino también como adyuvantes en el manejo de problemas cutáneos que cursan con signos queratoseborréicos.

Sin embargo, la mayoría de estos productos se encuentran bajo la forma de lociones, cremas o champús que conllevan una aplicación a veces difícil, lo que origina una falta de conformidad y cumplimiento por parte de los propietarios añadiendo también la dificultad que entraña su aplicación para el tratamiento de lesiones de gran tamaño o generalizadas. Además, existen pocos estudios que valoren la eficacia real en la práctica clínica de estas preparaciones comerciales.

Bajo estas circunstancias, **una innovadora formulación en Spot-on compuesta de aceites esenciales y ácidos grasos poliinsaturados de omega-3 y omega-6 (Dermoscent® Essential 6 Spot-on**; LDCA; distribuida en España por Merial Laboratorios), ha sido comercializada para el cuidado de la piel de perros y gatos. La difusión de los principios activos a través de toda la superficie cutánea de los animales se logra mediante el almacenamiento de éstos en las glándulas sebáceas y por unas propiedades específicas que facilitan su distribución a través de toda la epidermis. Por ello, **la aplicación funcional y práctica de este producto supone un uso asequible para los propietarios, lo que incita a no interrumpir los tratamientos**.

El mecanismo de acción de esta formulación está basado principalmente en la acción rehidratante de sus ingredientes en el estrato córneo, debido al hecho de que los aceites esenciales y los ácidos grasos poliinsaturados, particularmente el ácido linoléico contenido en el aceite de cáñamo de la formulación, son capaces de restaurar la barrera epidérmica y el film hidrolipídico sebáceo e incrementan la hidratación epidérmica reduciendo así la pérdida de agua transepidérmica (TEWL). La combinación y sinergia que presentan los componentes del producto normalizan además las secreciones sebáceas. Bensignor y Bordeau (2005) llevaron a cabo un primer estudio donde midieron el efecto del producto sobre la hidratación cutánea usando una técnica de corneometría. Un incremento importante de la hidratación fue observado desde el primer momento de la aplicación (**Figura 1**). La hidratación persistió muy marcada durante la primera hora y luego disminuyó progresivamente. Sin embargo, la tasa de hidratación permaneció siendo 2,5 veces superior al valor inicial una semana después de la aplicación.

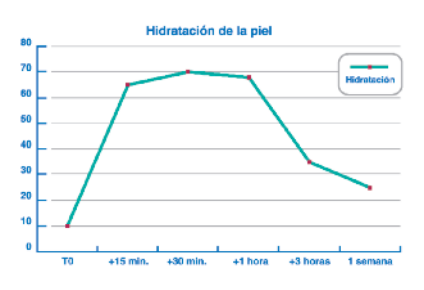

Figura 1: Estudio desarrollado en 5 perros sanos, de entre 1 y 11 años, en los que se evaluó la hidratación epidérmica mediante capacitancia eléctrica con Corneómetro (CM-420® MC 825 PC) (Bensignor y Bordeau, 2005).

Posteriormente, varios estudios clínicos realizados en Francia y Japón han demostrado la eficacia cosmética de este producto en diversos parámetros cutáneos así como su efecto en la mejoría de signos queratoseborréicos de perros y gatos. A continuación, se describe el estudio más recientemente publicado con este producto en el que se incluyó un elevado número de perros y gatos con diferentes signos cutáneos. Posteriormente, se muestran una serie de casos clínicos donde se plasma la eficacia coadyuvante del Spot-on en algunos desórdenes queratoseborréicos.

Consulta Difus Vet 2011; 182: 32-37.

* Estudio abierto multicéntrico preliminar sobre la evaluación dermocosmética de una formulación en Spot-on compuesta de ácidos grasos poliinsaturados y aceites esenciales en carnívoros

E. Bensignor, M. Nagata, T. Toomet.
2010

El objetivo de este estudio fue evaluar las propiedades beneficiosas de Dermoscent® Essential 6 Spot-on para mejorar el estado de la piel en perros y gatos procedentes de diferentes países (Alemania, Francia, Gran Bretaña, Japón, Lituania, Estonia y España). Los animales se incluyeron en el estudio a causa de presentar mal olor, descamación y/o pelo seco.

METODOLOGÍA

El estudio se llevó a cabo en 210 perros y 79 gatos que fueron tratados únicamente con una aplicación semanal del Spot-on durante 4 semanas. Los parámetros valorados fueron el brillo del pelo, la pérdida de pelo, descamación, olor y equilibrio de la piel (seca o grasienta), los cuales fueron graduados antes del tratamiento (D0) y en el día 28 (D28). En la **Tabla I** se pueden apreciar los parámetros incluidos así como las graduaciones de los mismos. Los gatos fueron evaluados mediante este método excepto para el criterio del olor, el cual no se consideró relevante puesto que el olor del gato es generalmente desapercibido. A partir de las graduaciones de los parámetros y mediante una serie de fórmulas se calculó para cada parámetro la graduación media (expresada también como porcentaje, RM%), el porcentaje de mejoría (I%) y el porcentaje de respuesta positiva (PR%).

RESULTADOS Y DISCUSIÓN

Los resultados del tratamiento se representan en la **Tabla II** y **Figura 2** para los perros, y en la **Tabla III** y **Figura 3** para los gatos.

Todos los parámetros clínicos mostraron una mejoría media significativa tanto en perros como en gatos. La máxima mejoría se evidenció en la descamación para ambas especies. En total, un 60% de los perros y un 50% de los gatos mostraron una mejoría significativa en la totalidad de los criterios estudiados (5). Sólo 5 perros mostraron efectos secundarios cutáneos leves debido al tratamiento, hecho que no se observó en los gatos. De esta manera, se confirma la buena tolerancia del producto en ambas especies.

Este estudio de campo preliminar en un gran número de perros y gatos muestra que Dermoscent® Essential 6 Spot-on es un cuidado efectivo para mejorar el aspecto de la piel y capa de perros y gatos. Los resultados obtenidos en este estudio concuerdan con datos previos publicados en Francia y Japón, los que mostraron un efecto significativo tanto en perros y gatos que presentaban descamaciones, mal olor y otros signos queratoseborréicos.

Tabla I: Criterios de valoración de los distintos parámetros clínicos

Brillo	Pérdida de pelo	Descamación	Olor	Equilibrio de la piel	Grado
Muy mate	Muy severa	Muy severa	Muy inaceptable	Muy grasienta	1
Mate	Severa	Severa	Inaceptable	Grasienta	2
Ligeramente mate	Bastante severa	Bastante severa	Aceptable	Ligeramente grasienta	3
Normal	Leve	Leve	Ausencia	Normal	4
Ligeramente brillante	Moderada	Moderada	Ligeramente agradable		5
Brillante	Escasa	Escasa	Agradable		6
Muy brillante	Ausencia	Ausencia	Muy agradable		7

Tabla II: Resultados clínicos en perros.
RM%: graduación media en porcentaje; I%: porcentaje de mejoría; PR%: porcentaje de respuesta positiva

	Brillo del pelo		Pérdida de pelo		Descamación		Olor		Equilibrio de la piel	
	T0	T28	T0	T28	T0	T28	T0	T28	T0	T28
Graduaciones medias	2.72	4,90	2,84	4,69	2,83	5,07	2,99	5,08	2,05	3,56
RM%	39	70	41	67	40	72	43	73	51	89
I%	80		65		79		70		74	
PR%	85		80		84		80		87	
Test Wilcoxon p-valor	<0.0001		<0.0001		<0.0001		<0.0001		<0.0001	

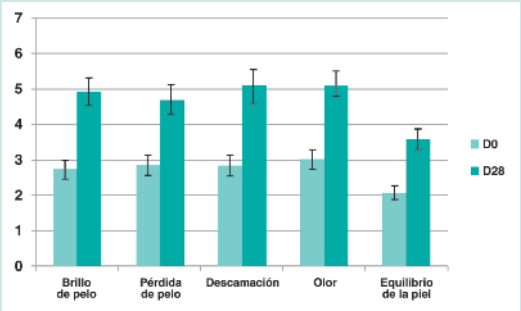

Figura 2: Graduaciones medias de los criterios cosmetológicos antes y después de 28 días de tratamiento en perros

Tabla III: Resultados clínicos en gatos.
RM%: graduación media en porcentaje; I%: porcentaje de mejoría; PR%: porcentaje de respuesta positiva

	Brillo del pelo		Pérdida de pelo		Descamación		Equilibrio de la piel	
	T0	T28	T0	T28	T0	T28	T0	T28
Graduaciones medias	2.88	5.06	2.91	4.46	2.87	5.13	2.15	3,73
RM%	41	72	42	64	41	73	54	93
I%	76		53		79		74	
PR%	92		79		90		93	
Test Wilcoxon p-valor	<0.001		<0.001		<0.001		<0.001	

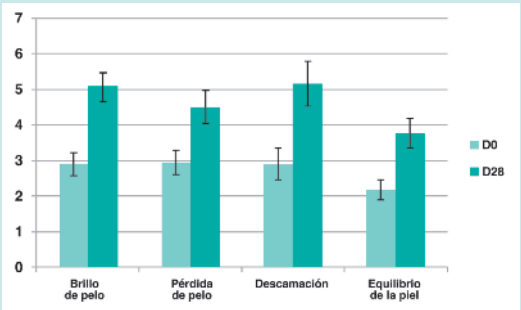

Figura 3: Graduaciones medias de los criterios cosmetológicos antes y después de 28 días de tratamiento en gatos.

Casos Clínicos

Los desórdenes queratoseborréicos son una causa frecuente de consulta en dermatología veterinaria. Los propietarios de las mascotas suelen acudir a los veterinarios debido a la descamación u olor desagradable que muestra su animal. Estos trastornos incluyen una variedad de dermatosis con una presentación clínica idéntica caracterizada por el desarrollo de descamación y/o seborrea. Estos signos son debidos a la alteración de los lípidos de superficie (tanto sebáceos como epidérmicos) y/o a la multiplicación y/o eliminación anormal de los queratinocitos epidérmicos y/o sebocitos.

Varias causas pueden ser responsables del desarrollo de un desorden queratoseborréico en perros y gatos, diferenciándose así dos tipos (**Tabla IV**): los **desórdenes queratoseborréicos primarios**, donde existe un defecto aparente de queratinización por el cual la causa puede ser o no ser conocida. Estas entidades implican defectos metabólicos y son probablemente de origen genético, habiendo una predisposición de raza. Son menos frecuentes que los **desórdenes queratoseborréicos secundarios**, que están ligados a una condición particular, conocida, la cual también se manifiesta por sí misma en otras vías.

El diagnóstico etiológico de los desórdenes queratoseborréicos es necesario para prescribir un tratamiento adecuado, el cual empieza, en primer lugar, por la supresión de la causa que produce los signos queratoseborréicos, principalmente en los desórdenes secundarios. Así mismo, es beneficioso combinar el tratamiento específico con tratamientos sintomáticos tópicos (champús, agentes antiseborréicos…) y, algunas veces, sistémicos (retinoides sintéticos, glucocorticoides…). **Los tratamientos tópicos son considerados ya por la mayor parte de los autores indispensables para el manejo a largo plazo de este tipo de desórdenes**. Éstos eliminan la suciedad, el sebo excesivo y la descamación, por lo que son capaces de restaurar una función epidérmica óptima y rehidratar la piel.

A continuación se describen 3 casos clínicos de desórdenes queratoseborréicos en perros en los que se muestra que Dermoscent® Essential 6 Spot-on puede ser un tratamiento tópico coadyuvante eficaz en este tipo de condiciones.

Tabla IV: Causas principales de desórdenes queratoseborréicos en el perro
(Basada en la descrita por Carlotti y Bensignor, 2002)

Desórdenes queratoseborréicos secundarios
- Infestaciones ectoparasitarias
- Dermatitis alérgica
- Pioderma
- Infecciones fúngicas
- Endocrinopatías
- Leishmaniosis
- Dermatosis autoinmunes e inmunomediadas
- Neoplasias

Desórdenes queratoseborréicos primarios
- Seborrea idiopática primaria
- Distrofia folicular
- Dermatosis con respuesta a la vitamina A
- Dermatosis con respuesta al zinc
- "Displasia epidérmica" o dermatitis idiopática hiperplástica
- Adenitis sebácea
- Dermatosis psoriasiforme liquenoide y dermatitis idiopática liquenoide
- Síndrome del comedón del Schnauzer
- Ictiosis
- Hiperqueratosis nasodigital
- Dermatosis del margen auricular
- Acné

Etc

** Caso clínico 1: ictiosis lamelar en un perro

Caso cedido a LDCA por:
Christine Prost, Dip ECVD.

• **Historia médica**: Tanner es un Golden retriever macho de 5 años que padece una ictiosis lamelar. Se baña una vez a la semana con un champú queratomodulador a base de sulfuro y ácido salicílico o fitoesfingosina.

• **Examen dermatológico**: en el examen físico se pueden apreciar escamas de color blanco de tamaño variable entre el pelo, especialmente en la espalda y los flancos. La piel presenta sequedad y escamas blancas adheridas a la piel visible del abdomen. El pelaje es mate. No hay infección (**Figura 4**).

• **Tratamiento y seguimiento**: el propietario quiere mejorar la condición estética de su perro sin el uso de medicaciones orales, sin embargo, no puede aumentar la frecuencia de los baños. De esta manera, se inicia un tratamiento tópico con Dermoscent® Essential 6 mediante una aplicación semanal durante 4 semanas. Los baños semanales se mantienen.

Después de 4 semanas, la descamación se reduce significativamente. Solo se ven unas pocas escamas dispersas en la espalda. El pelaje es suave y brillante. El propietario está satisfecho con los resultados y la comodidad del Spot-on. También le gusta el olor de su perro (**Figura 5**).

• **Conclusión**: la ictiosis en el Golden retriever es una genodermatosis caracterizada por la ausencia o

Figura 4: Ictiosis lamelar en un Golden retriever: escamas blancas de tamaño variable en la capa.

Figura 5: Después de 4 semanas con Dermoscent® Essential 6, la capa ha mejorado y se ve una obvia reducción de la escamas.

retraso de la descamación llamada ictiosis de retención. Es una enfermedad estrictamente cosmética que no afecta al estado general del perro. Para los propietarios, esta dermatitis crónica es desalentadora y consume mucho tiempo. El Golden retriever es una raza de gran tamaño con un pelo largo, lo que hace difícil el empleo de champús varias veces a la semana, por lo tanto, la posibilidad de disponer de un **tratamiento tópico fácil de usar con una mínima manipulación del animal es acogido con satisfacción. Dermoscent® Essential 6 Spot-on es un cuidado complementario al champú, lo que permite, de manera significativa, reducir las escamas y mejorar notablemente la condición del pelaje**.

*** Caso clínico 2: tratamiento de un caso moderado de adenitis sebácea

Caso cedido a LDCA por:
Bénédicte Gay-Bataille, Consultant in Dermatology.

• **Historia médica:** Junior es un Bichón macho entero de 5 años. Se vacuna y desparasita de forma regular. Tiene una historia de convulsiones epilépticas relacionadas con el estrés. Durante dos años, la pérdida de pelo es muy abundante. Ha sido tratado con levotiroxina durante 3 meses y ha recibido vitaminas y suplementos minerales con fines dermatológicos. Sin embargo, no se ha encontrado ninguna mejoría.

• **Examen clínico** (**Figuras 6**, **7** y **8**): la condición general es buena. El examen clínico y la anamnesis (apetito, bebida, comportamiento) no revelan ninguna anormalidad. Excepto en la cabeza, se aprecia una alopecia difusa por todo el cuerpo, especialmente en el tronco, entre las escápulas, espalda y cola. Igualmente, se observa una descamación fina en la superficie de la piel. El pelo, que presenta cilindros foliculares, puede ser fácilmente arrancado. No hay prurito.

• **Hipótesis diagnósticas**: considerando que el trastorno queratoseborreico es generalizado, moderado y no pruriginoso, se consideran las siguientes hipótesis de diagnóstico: adenitis sebácea granulomatosa, dermatitis con respuesta a la vitamina A, disendocrinia y, menos probablemente, demodicosis y tiña.

• **Exámenes adicionales y diagnóstico**: los raspados de piel y el tricograma no revelan ninguna anormalidad y se confirma la presencia de cilindros foliculares en los tallos pilosos, sobretodo en fase telógena. Considerando diferentes hipótesis, se prefiere la realización de biopsias antes que tests endocrinos.

El examen microscópico de las lesiones permite el diagnóstico de adenitis sebácea granulomatosa: acantosis regular e hiperqueratosis ortoqueratósica especialmente en los folículos pilosos (presencia de tapones córneos) con folículos de queratina alrededor de los tallos pilosos. Se observa una inflamación granulomatosa nodular y periadnexal de los folículos pilosos, especialmente en la parte profunda y en la región ístmica. Estos granulomas se desarrollan en el sitio de las glándulas sebáceas destruidas.

• **Tratamiento**: como se trata de un caso moderado de adenitis sebácea granulomatosa sin infección secundaria, se establece un tratamiento tópico. Así, se prescribe un champú queratomodulador (Sebolytic®) dos veces a la semana durante tres semanas y un Spot-on compuesto de ácidos grasos esenciales y aceites esenciales, Dermoscent® Essential 6, el cual se aplica sobre la piel dorsalmente, una vez a la semana, 24 horas después del champú.

• **Evolución**: a las tres semanas tras el inicio del tratamiento, la mejoría es significativa. El pelo ha vuelto a crecer un poco y es más brillante (**Figura 9**). Los cilindros foliculares casi han desaparecido (**Figura 10**). Las escamas pitiriasiformes han disminuido pero aún son visibles en la piel (**Figura 11**). La aplicación del champú se reduce a una vez por semana durante 4 semanas y el Spot-on se mantiene una vez por semana.

Después de dos meses de tratamiento, la mejoría es impresionante. El pelo se encuentra más flexible

Figura 6: Vista general: alopecia difusa generalizada, escasez de pelo.

Figura 7: Cilindros foliculares en la base de la cola.

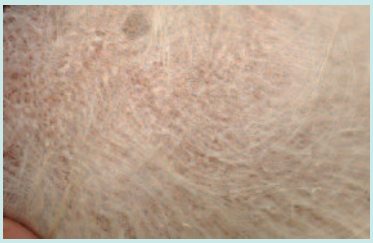

Figura 8: Área interescapular: escasez de pelo, descamación fina.

Figura 9: Incremento de la densidad de la capa, capa más brillante.

Figura 10: Cilindros foliculares escasos en la base de la cola.

Figura 11: Disminución de la descamación en la zona interescapular.

Figura 12: Aspecto general: capa más brillante y fuerte.

Figura 13: Desaparición de los cilindros foliculares en la base de la cola, densidad de la capa incrementada.

Figura 14: Área interescapular: recrecimiento del pelo y escasez de descamaciones.

y brillante (**Figura 12**). Los cilindros foliculares desaparecen (**Figura 13**) y las escamas pitiriasiformes son raramente visibles entre el pelo nuevo (**Figura 14**). Como tratamiento de mantenimiento se propone la aplicación de una pipeta de Dermoscent® Essential 6 una vez por semana durante 3 meses.

A los 5 meses, se observa un marcado crecimiento del pelo y las descamaciones son raramente visibles. La piel está suave e hidratada. El perro no ha recuperado su densidad de pelaje inicial pero su condición es muy satisfactoria para el propietario.

• **Discusión**: la adenitis sebácea granulomatosa es una identidad no demasiado frecuente en perros. Se caracteriza histológicamente por la destrucción de las glándulas sebáceas debido a procesos inflamatorios. La patogenia es aún objeto de debate. El cuadro clínico de esta condición varía en función de la longitud de la capa de pelo del perro (corto o largo) y de la raza. Existen formas graves con cilindros amarillos, un fuerte olor e infecciones bacterianas secundarias que pueden causar prurito. Por el contrario, algunos perros tienen manifestaciones clínicas muy sutiles. En ausencia de una causa identificada, hasta ahora, el tratamiento de la adenitis sebácea granulomatosa sigue siendo puramente sintomático. La monitorización terapéutica depende de la severidad, la cronicidad de las lesiones y la raza. Los casos menos graves pueden ser controlados con champús queratomoduladores seguidos de la aplicación de emolientes y ácidos grasos esenciales orales o tópicos. En los casos más severos, los retinoides sintéticos son utilizados con éxito. También la ciclosporina da resultados variables según los autores.

En este caso, se utilizó un **tratamiento reparador de la piel, hidratante, sin efectos secundarios, que puede estabilizar un trastorno de la queratinización evitando al mismo tiempo un tratamiento complicado y costoso**. A veces, puede ser ventajoso aplicar este producto asociado con champús. La acción de Dermoscent® Essential 6 parece residir en recrear una película artificial en la superficie de la piel al mismo tiempo que aumenta la hidratación epidérmica. El uso de las pipetas, que actúan mediante difusión cutánea, garantiza un mayor cumplimiento del tratamiento logrando, además, un compromiso satisfactorio entre la eficacia terapéutica y la facilidad de uso.

**** Caso clínico 3: dermatitis atópica en un perro

Caso cedido a LDCA por:
Christine Prost, Dip ECVD.

• **Historia médica**: Wilson es un macho Labrador de 6 años. Padece una otitis externa crónica desde los 3 años de edad. Pesa 53 kg y es un perro muy activo.

• **Examen dermatológico**: Wilson se suele lamer las patas y muestra eritema interdigital. Su capa es opaca y presenta escamas en la espalda, flancos y muslos (**Figuras 17** y **18**). Presenta sensibilidad al tacto en la parte posterior, sin embargo, no se encuentra lesión inflamatoria en la piel.

• **Tratamiento y seguimiento**: después de un cultivo bacteriano, se aplica en ambos oídos un antibiótico tópico (tobramicina) y un antiinflamatorio tópico (fluocinolona + DMSO). El propietario no lo puede bañar completamente y utiliza un champú antiséptico con clorhexidina sólo en las patas. Para controlar su descamación y sensibilidad de la piel, y para mejorar la calidad de la capa, se le recomienda un tratamiento tópico con Dermoscent® Essential 6 Spot-on mediante la administración de una pipeta a la semana en la región de la espalda, entre los hombros, durante 4 semanas. El perro no recibe ningún champú ni medicación oral durante este periodo.

Después de 4 semanas, su capa ha mejorado de manera espectacular. El pelo es brillante y se han reducido mucho las escamas (**Figura 19** y **20**). La piel se ve mucho menos seca. El perro es menos sensible al tacto. Su dueño está muy satisfecho con los resultados y valora especialmente el olor de su mascota. Decide seguir con las aplicaciones mensuales de mantenimiento de Dermoscent® Essential 6 spot-on.

• **Conclusión**: Dermoscent® Essential 6 Spot-on puede conllevar un beneficio adicional en el tratamiento a largo plazo de la dermatitis atópica canina. La dermatitis atópica es una enfermedad multifactorial, en la cual ha sido demostrado que un defecto de la barrera de la piel juega un papel importante en la etiopatogenia. **Dermoscent® Essential 6 ayuda a mantener la hidratación cutánea, lo que resulta en una disminución de**



Figura 17: Descamación severa en los muslos; múltiples escamas pitiriasiformes.



Figura 18: Descamación en la espalda.



Figura 19: Marcado decrecimiento de las descamaciones en los muslos después de 1 mes de terapia .

Figura 20: Después del tratamiento, la capa ha mejorado marcadamente y las escamas casi han desaparecido.

la descamación y de la sensibilidad de la piel. Dermoscent® Essential 6 es un interesante tratamiento tópico adyuvante en el manejo a largo plazo de la dermatitis atópica.

Dermoscent® es una gama de productos para el cuidado dermatológico tanto en perros como en gatos. Se trata de una gama innovadora cuya composición está basada en una gran concentración de ingredientes naturales activos como los ácidos grasos esenciales, así como aceites esenciales y otras moléculas. Dentro de la gama, la innovación viene también dada por la formulación Spot-on sobre la que ha tratado este artículo, Dermoscent® Essential 6, único producto veterinario en Spot-on con esta composición que, como ha quedado reflejado, ha demostrado su eficacia en la mejoría de diversos signos cutáneos de la especie canina y felina.

Dermoscent® es además una gama activa en la que poco a poco se van introduciendo más productos para poder ofrecer a los veterinarios más alternativas a la hora de prevenir y tratar diversas condiciones dermatológicas. Así por ejemplo, cabe destacar la incorporación de un último producto, **SUNFREE®, un protector solar hidratante para perros y gatos compuesto de ingredientes 100% naturales formulado para las pieles más vulnerables y sensibles a los efectos de la radiación solar**.

BIBLIOGRAFÍA

Bensignor E, Bordeau W. Utilisation d'un spot-on à base d'acide gras et d'huiles essentielles pour carnivores domestiques: étude ouverte. Informations Dermatologiques Vétérinaires, julio 2005:24-8

Bensignor E. Utilisation d'un spot-on à base d'huiles essentielles dans le traitement des états kératoséborrhéiques du chien: étude prospective contrôlée. Informations Dermatologiques Vétérinaires, 2006;N°15:2-6

Bensignor E. Utilisation d'un spot-on à base d'huiles essentielles pour le kératoséborrhéiques du chat: étude ouverte. Informations Dermatologiques Vétérinaires, 2007;N°17:1-4

Bensignor E, et al. Open Study for Dermo-cosmetic Evaluation of a Spot-on Formulation Composed for Essential Oils and Essential Fatty Acids for Dogs and for Cats in Japan. JPN J Vet Dermatol, 2009;15(1):19-26

*Bensignor E, Nagata M, Toomet T. Preliminary multicentric open study for dermoscosmetic evaluation of a spot-on formulation composed of polyunsatured fatty acids and Essentials oils on domestic carnivores. Pratique médicale et chirurgicale de l'animal de compagnie, 2010;45:53-57

Carlotti DN, Bensignor E. Management of keratoseborrhoeic disorders. EJCAP, 2002;12:124-33

**Clinical case: lamellar ictiosis in a dog. Christine Prost, Dip ECVD. Tufts Vets, Walpole MA USA. December, 2010 (LDCA, Laboratoire de Dermo Cosmétique Animale)

***Clinical case: treatment of a moderate case of sebaceous adenitis. Christine Prost, Dip ECVD. Tufts Vets, Walpole MA USA. December, 2010 (LDCA, Laboratoire de Dermo Cosmétique Animale)

****Clinical case: atopic dermatitis in a dog. Christine Prost, Dip ECVD. Tufts Vets, Walpole MA USA. December, 2010 (LDCA, Laboratoire de Dermo Cosmétique Animale)